

COMpte RENDU OPERATOIRE
HOPITAL DES ENFANTS MALADES
SERVICE DU PR. FEVRE

ENFANT :
Norbert ARTAL

OPERATEUR: DR. SAIED

DATE D'INTERVENTION: 11.9.1962

TECHNIQUE DE LEVEUF

URÉTROSTOMIE périnéale assez laborieuse, finalement satisfaisante
surjet invaginant au nylon monofil en sous cutané
Enlèvement de la verge sur le scrotum
Suture maintenue par tubes écrasés + perles
4 points cardinaux au nylercé de maintien

NB la partie toute inférieure du méat hypospade était translucide. On aurait du agrandir le méat au début de l'intervention en sectionnant cette membrane ce qui aurait évité une toute petite plaie de l'urètre qui a été aussitôt repérée.

COMPTE RENDU OPERATOIRE
HOPITAL DES ENFANTS MALADES
SERVICE DU PR. FEVRE

ENFANT :
Norbert ARTAL

OPERATEUR: DR. GUYOT

DATE D'INTERVENTION: 15.4.1963

liberation Leveuf

Reconstruction de la face ventrale de la verge: suture en 2 plans

Incision de décharge sur la face dorsale de la verge

COMPTE RENDU OPERATOIRE
HOPITAL DES ENFANTS MALADES
SERVICE DU PR. FEVRE

ENFANT :
Norbert ARTAL

OPERATEUR: DR. FEKETE

DATE D'INTERVENTION: 30.6.1967

HYPOSPADIAS

FISTULE ET PALMURE RESIDUELLE APRES LEVEUF

1) la fistule es médiane et très près du néo-méat . Exérèse des bords. Suture sur perles après décollement du fourreau et incision dorsale (le pont cutané restant entre la fistule et le néo-méat n'a que quelques mm)

2) Il existe une palmure ventrale pénienne qui passe en pont à la face inférieure du néocanal. Plastie en Z

3) Urétrostomie périnéale itérative

COMPTE RENDU DE CONSULTATION
HOPITAL DES ENFANTS MALADES

SERVICE DU PR. FEVRE

NORBERT ARTAL

20.9.1968: DR CL. NIHOUL FEKETE

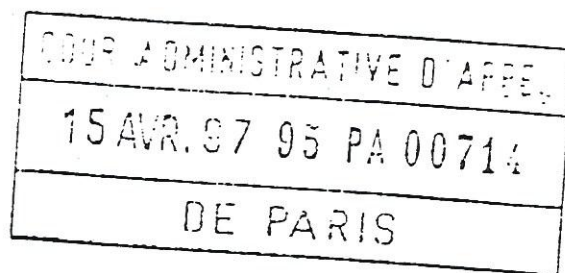
Revient pour examen systématique un an après l'intervention pour fistule et palmure résiduelle sur LEVEUF.

La fistule est tarie, la palmure a totalement disparu en érection
Demande aujourd'hui une hémi-circoncision qui est bien entendu à faire

rendez vous pris.

24 1 1969 Dr. BERTIN

Guérison, aucune fistule, aucune coudure résiduelle



COMPTÉ RENDU OPÉRATOIRE
HOPITAL DES ENFANTS MALADES
SERVICE DU PR. FEVRE

ENFANT :
Norbert ARTAL

OPÉRATEUR: DR.BENJOVIT

DATE D'INTERVENTION: 16.12.1968

HEMI-CIRCONCISION

Hypospadias pénien antérieur
Méatostomie sur 1 cm : 3 points de catgut
Une sonde de Folley

Hémi circoncision après cure d'hypospade
Section des 2 oreilles
Hémostase
Suture au catgut